Aus der Universitäts-Kinderklinik Göttingen.
Direktor: Professor Dr. Beumer.

Zur Symptomatologie der Hiatushernien im Kindesalter.

Dissertation

zur Erlangung des Doktorgrades
der Medizinischen Fakultät
der Georg-August-Universität zu Göttingen

vorgelegt am 30. 10. 1940

von

Georg Beckmann
aus Neuendorf (Kr. Worbis).

Göttingen 1941

Buchdruckerei Martin Saß & Co. Göttingen.

Dekan: Prof. Dr. Stich.

Berichterstatter: Prof. Dr. Beumer.

Tag der mündlichen Prüfung: 1. Oktober 1940.

Zwergfellhernien im Kindesalter sind relativ seltene Erkrankungen, speziell die Hernia diaphragmatica hiatus oesophagei, Hiatushernien, werden von Bering als Rarität bezeichnet. Während früher die Erkennung einer Zwergfellhernie sehr schwer war, ist es heute auf Grund der besseren Kenntnis der Symptomatologie und vor allem der röntgenologischen Untersuchungsmethoden möglich, eine Anzahl von Fällen während des Lebens zu diagnostizieren, die früher sicherlich nicht erkannt worden wären. Immerhin geben auch heute noch die Hiatushernien wegen der häufig uncharakteristischen Symptome einerseits und weil differentialdiagnostisch nicht an dieses Krankheitsbild gedacht wird, Anlaß zu Fehldiagnosen. Eine zusammenfassende Arbeit über die anatomischen, röntgenologischen und klinischen Befunde auf dem Gebiete der Hiatushernien ist im Jahre 1937 von Heinrich Behring erschienen. Wir finden dieses Krankheitsbild im Gegensatz zu den Erwachsenen bei Kindern, wie schon erwähnt, selten. Greenwald und Steiner stellten 82 Fälle von Herniae diaphragmaticae aus der Literatur zusammen, von denen 27 zu Lebzeiten diagnostiziert wurden. 11 davon waren Hiatushernien. In der Folgezeit werden nur einzelne Fälle von Hiatushernien veröffentlicht. So von H. Lauenstein und E. Unshelm.

Wegen der Seltenheit dieses Krankenbildes möchte ich im folgenden über einen Fall berichten, der ebenfalls Jahre lang diagnostische Schwierigkeit machte.

Krankengeschichte:

Es handelt sich um einen 6 Jahre alten Knaben F. W., geboren am 18. 12. 38, der wegen einer Anaemie mit unklarer Aetiologie in klinische Beobachtung genommen wurde.

Anamnese:

Familienanamnese: Ein Großvater ist Asthmatiker, eine Großmutter hat einen Leistenbruch. Eltern gesund.

Eigenanamnese: Einziges Kind. Seit Geburt angeblich Asthma. Als Säugling Ekzem. Seit Ende 1937 ist der Junge blutarm. Jm Juni 1938 wurde er mit 20 % Hb in ein auswärtiges Krankenhaus aufgenommen. Nach sechswöchiger Behandlung mit einer Bluttransfusion, Campolon- und Ferrohepatratspritzen wurde er mit 80 % Hb entlassen.

Am 30. November 1938 erneute Aufnahme. Hb 19 %. Nach dreimonatiger Behandlung mit Bluttransfusion, Ferrohepatrat und Campolon wurde er wieder mit 80 % Hb entlassen. Der Junge fühlte sich dann wieder ganz gesund. Er wurde mit Campolon und Hepatrat weiterbehandelt, trotzdem sank der Hb-Gehalt wieder auf 48 % ab.

In dem auswärtigen Krankenhause war die Diagnose aplastische Leukaemie gestellt worden. (Es fanden sich außer der Anaemie von 19 % Hb Polychromasie, Poikilocytose, Myeoloblasten und reichlich Megalocyten.) Zur Erhärtung der Diagnose hatte man das Blutbild einem Haematologen zugeschickt, der ebenfalls eine Leukaemie annahm. Klinisch bestand damals eine Vergrößerung der Milz.

Befund bei der Aufnahme am 8. 6. 1939.

Kräftig entwickeltes Kind, guter E. Z., mäßiger K. Z., Haut mäßig durchblutet, Schleimhäute blaß.

Gewicht 22,5 (Soll 21,3) kg.
Länge 121 (Soll 116) cm,

Kopf: Normal konfiguriert, nirgends klopfempfindlich. Nervenaustrittsstellen nicht schmerzhaft. Pupillen reagieren prompt auf Licht und Konvergenz. Mundhöhle: Rachen leicht gerötet, Tonsillen etwas vergrößert mit einzelnen Pfröpfen. Auffallend schlechtes Gebiß. Die Zähne, vor allem die Milchzähne, sind großenteils schwarz verfärbt und kariös.

Hals: Geringe, nicht schmerzhafte Drüsenschwellungen.

Thorax: Überall sonorer Klopfschall, Vesikuläratmen, Exspirkum vielleicht etwas lang. Vereinzelte R. G. rechts hinten. Herz: o. B.

Abdomen: Leib überall weich, gut eindrückbar. Leber nicht vergrößert. Milz eben tastbar. In beiden Leistenbeugen ca. 15 cm lange reizlose Operationsnarben. Leistenbruch links.

Extremitäten: Die Haut an den Extremitäten ist auffallend rauh. Am rechten Unterarm gut 5-Mark-Stück große Ekzemstelle.

N. S. intakt.

Verlauf:

Befund am 10. 6. 39: Im Blutbild fällt eine Eosinophilie von 13 % auf. Sonst kein wesentlicher pathologischer Befund. Hb 51 %. Es besteht eine auffallende Blässe der Schleimhäute. Kein Ikterus. Die anfänglich positive Urobilinogenreaktion im Urin ist negativ. Die Milz noch tastbar. Es besteht Verdacht auf haemolytischen Ikterus.

12. 6. 39: Die Resistenzprüfung der Erythrozyten ergibt normale Werte.

13. 6. 39: Hb 47 %. Röntgenaufnahme.
Stark vermehrte weiche Hiluszeichnung rechts mit dichter Strangzeichnung ins rechte Unterfeld. Sichtbarer Interlobärspalt rechts. Links oben 5-Mark-Stück große Verschattung ziemlich dicht mit dichter Strangzeichnung ins Ober- und Unterfeld. Unten links vor dem Herzen wird eine blasenähnliche Verschattung mit fraglicher Spiegelbildung sichtbar. Echinokokkus? Zwerchfellhernie? Am Abend klagt der Junge über Schmerzen am linken Rippenbogen. Bei der Auskultation hört man über der ganzen linken Lunge zum Teil aufgehobenes, zum Teil abgeschwächtes Atemgeräusch. Eine sofortige Röntgenaufnahme ergibt keinen veränderten Befund gegen den Vormittag.

14. 6. 39: Das Atemgeräusch ist wieder normal. Der Junge hustet aber viel, wirft viel Schleim aus und ist sehr blaß. Gegen Abend steigt die Temperatur auf 38,6. Erbrechen beim Husten. Eine Durchleuchtung im zweiten schrägen Durchmesser zeigt das Bestehenbleiben der Blase und des Spiegels, der vom Herzen unabhängig ist. Beim Schlucken von Bariumbrei scheint dieser sich auch über dem Zwerchfell im Spiegel zu sammeln. Die Röntgenaufnahme ergibt aber keine sichere Bariumfüllung der Blase. Es besteht nun der Verdacht auf Zwerchfellhernie.

15. 6. 39: Eine Sternalpunktion ergibt im wesentlichen ein normales Knochenmarkbild.

17 6. 39: Der Junge hustet noch viel. Der Hb-Gehalt ist auf 40 % abgesunken. Über den Lungen sind reichlich bronchitische Geräusche zu hören. Subfebrile Temperaturen bestehen noch.

Eine Untersuchung des Magensaftes ergibt folgende Werte:

Nüchternwerte:	freie HCl	— 24
	Ges. Ac.	+ 3
nach Probefrühstück:	freie HCl	+ 18
	Ges. Ac.	+ 57

Bis zum 19. 6. bessert sich das Allgemeinbefinden.

20. 6. 39: Die Untersuchung des Stuhles auf okkultes Blut ergibt eine positive Benzidinreaktion. Die Röntgenaufnahme des Magens zeigt eine deutliche Hiatushernie.

Nachträglich gibt der Vater an, daß der Junge schon früher häufig Anfälle gehabt hat, bei denen er unter stärkerer Atemnot gelitten hat und sehr blaß wurde. Nach seiner Angabe hat er dabei dauernd braune Massen erbrochen, obwohl er nur Saft zu sich nahm. Nach den Anfällen habe sich das Allgemeinbefinden in den nächsten Tagen immer schnell wieder gebessert.

23. 6. 39: Hb 40 %.

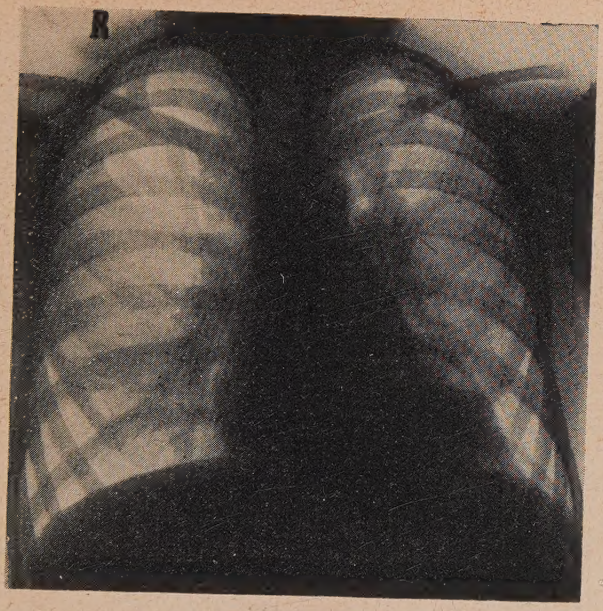
R

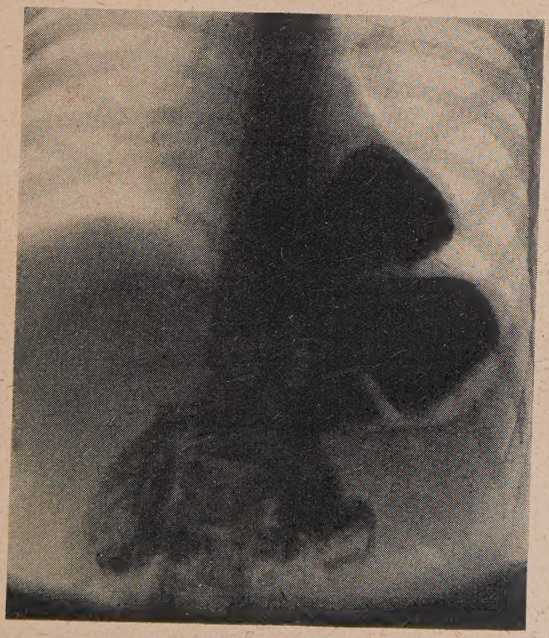

Aus dem weiteren Verlauf des Klinikaufenthaltes ist zu bemerken, daß der Junge eine Diphtherie bekam. Auf eine Injektion von 10000 I. E. Di-Serum intramuskulär reagiert er innerhalb von wenigen Minuten mit einem sehr heftigen Serumschock und einem urticariellen Serumexanthem. Der Junge erholt sich langsam wieder, ist aber sehr matt.

27. 6. 39: Hb 35 %.
Eine Bluttransfusion von 200 ccm Blut in die Cubitalvene wird gut vertragen und bewirkt eine schnelle Erholung.
Die Behandlung mit Eisen und Pernaemyl wird nach der Klärung der Diagnose abgesetzt. Dafür bekommt der Junge Vitamin C und eine Magenschonkost.

7. 7. 39: Benzidinprobe ist negativ. Hb 68 %. Zur weiteren Besserung werden Feometten gegeben.

15. 7. 39: Die Benzidinprobe ist wieder negativ.

22. 7. 39: Hb 79 %. Keine Feometten mehr.

30. 7. 39: Entlassung in gutem Zustand.

Blutstatus:

Hb 75 %	Eo 4 %
Ery 4,8 Mill.	Stab 3 %
Leuko 7000	Lymph 69 %
Anisocytose (+)	Segment 17 %
Poikilocytose (+)	Mono 7 %

Der Junge wird zur Nachuntersuchung in acht Wochen bestellt, um zu entscheiden, ob eine Operation der Hiatushernie in Frage kommt. Die Magenschonkost wird weitergegeben.

Ihrer Entstehung nach unterscheidet man bei den Zwerchfellhernien traumatische und nichttraumatische. Die letzteren können angeboren sein oder sich im Laufe des Lebens bilden. Die nichttraumatischen werden ihrerseits in wahre und falsche unterteilt, d. h. in solche mit oder ohne Bruchsack. Sie treten an einigen vorgebildeten Stellen im Zwerchfell zwischen der Pars ster-

nalis und Pars costalis einerseits und der Pars costalis und der Pars vertebralis andererseits in den Thoraxraum ein. Weiter können Hernien entlang allen Geweben, die durch das Zwerchfell durchtreten, neben der Aorta, den Nervi sympathici, der Vena cava inf. entstehen. Diese letzteren spielen aber praktisch wegen der Seltenheit keine Rolle. Häufiger dagegen treten Hernien im Bereich des Hiatus oesophageus auf.

Unter Hiatushernien verstehen wir die Verlagerung von Bauchorganen durch die Oesophagusöffnung in die Brusthöhle. Je nach der Lage der Speiseröhre zu den Hiatushernien unterscheidet man drei Arten (Akelund).

1. Brüche mit kongenital verkürztem Oesophagus. Reposition unmöglich.
2. Die paraoesophagealen Hernien, die dem nichthernierten Oesophagus angelagert sind.
3. Die übrigen Hiatusbrüche, bei welchen der Oesophagus nicht verkürzt ist, aber das distale Oesophagusende selbst einen Teil des Bruchsackes bildet.

Die Brüche der Gruppe 1 sind, wie erwähnt, angeboren und irreponibel. Die anderen Gruppen können ebenfalls angeboren oder im späteren Leben entstanden sein. Goede beschreibt einen Fall, bei dem Beschwerden nach der dritten Geburt auftraten. Er führt die Entstehung auf die Erhöhung des abdominellen Druckes durch die Geburtswehen zurück. Die Entscheidung, ob die Hernie in solchen Fällen angeboren ist oder nicht, ist schwierig oder unmöglich (Unshelm). In unserem Falle ist die Hernie sicher angeboren, da sich kein Trauma nachweisen läßt, das für die Entstehung des Bruches verantwortlich gemacht werden könnte. Der Bruchsack befindet sich der Lage der Speiseröhre entsprechend im hinteren Mediastinum. Je nach dessen Größe buchten sich die Brüche in den rechten oder linken oder in beide Pleuraräume vor. (Schilling.) Hiatushernien sind in der Regel echte Brüche, d. h. sie besitzen einen Bruchsack. Diesen bilden entweder das Peritoneum oder Pleura, in den meisten Fällen beide. Falsche Hiatushernien (Gaedekens, Loder) werden von den

Pathologen als Ektopie bezeichnet und gehören zu den größten Seltenheiten; sie besitzen keinen Bruchsack. Die Unterscheidung zwischen echten und falschen Hiatushernien ist praktisch nicht möglich und ohne besonderen Nutzen.

Bei Kindern werden vorwiegend Teile des Magens als Bruchinhalt gefunden, seltener Speiseröhre, Netz, Dünn- oder Dickdarm.

Nach dieser kurzen Darlegung möchte ich zunächst auf unser Krankheitsbild näher eingehen.

Angeborene Zwerchfellhernien sind häufig mit anderen Mißbildungen vergesellschaftet. Besonders häufig sind nach Eppinger: Polydaktylie, Syndaktylie, Vierlappige Lungen, Lungenatelektasen, Hufeisenniere und Kryptorchismus. Bei einem von Lauenstein beschriebenen Fall fanden sich mannigfache Mißbildungen, eine Verengerung des linken Ureters an seiner Einmündungsstelle in die Blase, ein Leistenhoden und ein Mesenterium ileocolicum commune. Bei unserem Patienten finden wir angeborene doppelseitige Inguinalhernien. Der noch bestehende Leistenbruch links ist wahrscheinlich ein Rezidiv und als Zeichen einer generellen Bindegewebsschwäche zu deuten.

Die Beschwerden bei Hiatusbrüchen sind keineswegs abhängig von ihrer Größe und Art. Selbst größere Brüche blieben symptomlos und wurden zuweilen als Nebenbefund entdeckt (Unshelm). Nach Greenwald und Steiner sind beim Kind folgende Krankheitserscheinungen zu nennen: Zirkulationsstörungen, Atembehinderung, Erbrechen, Husten, Appetitlosigkeit, mangelhaftes Gedeihen, Gewichtsabnahme, Schmerz und Unbehagen nach den Mahlzeiten, Haematemesis, Durchfälle oder Verstopfung und Ileus. Neugeborene überleben in schweren Fällen die Krankheit nicht (Lauenstein). Im Vordergrund stehen bei ihnen Cyanose und Atemnot. Die Kinder wimmern ängstlich, die Atmung ist angestrengt und meist kommen sie schon in den ersten Stunden ad exitum. Bonzianigo schildert uns ein solches Bild bei einem 5½ Monate alten Säugling mit einer Hernia diaphragmatica. Das Kind machte einen gequälten Eindruck, wimmerte den ganzen Tag, warf sich in seinem Bettchen herum und wühlte

die Decken durcheinander. Oft war es von Schweiß bedeckt und dann ganz erschöpft.

Bei älteren Kindern wird der periodische Beschwerdecharakter hervorgehoben. Auch in unserem Falle traten die Beschwerden periodisch auf und hätten an eine Zwerchfellhernie denken lassen können. Da aber die zum Teil lebensbedrohende Anaemie im Vordergrund stand, nahm man zunächst eine haematologische Erkrankung an, zumal anfangs nichts von den früheren Anfällen, die mit Erbrechen schwarzer Massen einhergingen, bekannt war. Abgesehen von den seit Geburt bestehenden Atembeschwerden, deutete nichts auf eine Störung seitens des Magens hin. Für die Annahme einer Leukaemie wurden nach der Untersuchung des Knochenmarktes keinerlei Anhaltspunkte gefunden. Der Verdacht auf haemolytischen Ikterus ließ sich durch die Resistenzprüfung der Erythrozyten nicht erweisen. Vielmehr veranlaßten die Atembeschwerden die Untersuchung der Thoraxorgane, und diese führte zur Aufklärung des Krankheitsbildes. Das nachträglich berichtete periodische Erbrechen und der Nachweis von okkultem Blut im Erbrochenen und Stuhl schloß den Kreis und klärte damit die Ursache für die Anaemie auf. Auf dem Befund und Verlauf der Erkrankung ist man zu der Annahme berechtigt, daß Magenschleimhautulcerationen die Ursache für die Blutungsanaemie waren. Eine Ulcusdiät und die Verabreichung von Vitamin C bewirkten, daß der Hb-Gehalt in kurzer Zeit auf 79 % anstieg. Die Benzidinprobe wurde und blieb auch bei der nächsten Untersuchung negativ. Die interkurrente Diphtherie ließ eine sofortige Operation nicht ratsam erscheinen. Abgesehen von einem Anfall entwickelte sich der Junge unter Beibehaltung der Magenschonkost seitdem gut. Die Eltern konnten sich aus diesem Grunde bis jetzt nicht entschließen, ihr Kind operieren zu lassen.

Blutungen bei Hiatushernien sind keine Seltenheiten. Sie werden beschrieben als massiges Bluterbrechen und als Teerstühle oder als chronische Blutungen, bei denen nur der chemische Nachweis gelingt. Stauungsgastritis, Schleimhautulcerationen oder seltener echte Ulcerationen der Magenschleimhaut in Höhe des Bruchringes werden für die Blutung verantwortlich gemacht (B e-

ring). Durch die abnorme Lage des hernierten Magens kommt es zu Zerrungen, Knickungen und Torsionen der Blutgefäße. Die Zirkulationsstörungen bringen eine mangelhafte Ernährung der Magenwand mit sich und bereiten den Boden für Ulcerationen, chronische Geschwüre und Incarceration vor (Kienböck). — Einen ähnlichen Fall wie den unsrigen mit erheblicher Anaemie beschreibt Unshelm bei einem 9 Monate alten Kinde. Die Nahrungsaufnahme machte seit Geburt erhebliche Schwierigkeiten. Zeitweise bestand ein nicht unerhebliches Erbrechen. Ein lautes Kollern im Bauch bzw. in der Brust, häufig von Geräuschen begleitet, wie sie beim Durchpressen von Darminhalt durch verengte Darmabschnitte zu hören sind, ließ den Verdacht auf eine Zwerchfellhernie aufkommen. Röntgenologisch konnte eine Hiatushernie nachgewiesen werden. In der Klinik kam es zweimal zum Bluterbrechen. Ob vorübergehende Incarcerationen oder Schleimhautulcerationen Ursache waren, konnte nicht nachgewiesen werden. Bei der Operation fand sich an Stelle des Hiatus oesophagus eine 3-Mark-Stück große scharf umrandete Öffnung, durch die ein großer Teil des Magens und Netzes, das an einer Stelle mit dem Hiatusrand verwachsen war, in den Thorax übergetreten war. Der Magen ließ sich leicht herunterziehen, ebenso die Verwachsung lösen. Tod 20 Minuten nach der Operation. Unshelm führt die Anaemie in diesem Falle auf infektiösen Ursprung zurück, außerdem stellt er eine einseitige Milchernährung in Rechnung. Man sollte wohl aber auch in diesem Falle das Bluterbrechen für das Entstehen der Anaemie mit verantwortlich machen.

Häufiger als bei Kindern wird Haematemesis bei Erwachsenen mit Hiatusbrüchen beschrieben. Schilling schildert uns fünf Fälle, die in diesem Zusammenhang kurz zu nennen sind.

Ein 39jähriger Patient klagt seit 3 Jahren über Blässe, Müdigkeit, Kurzatmigkeit und Herzklopfen. Er hat ein brennendes Gefühl an der Zungenspitze und ein Völlegefühl nach dem Essen. Der Patient wird erfolglos als perniciöse Anaemie behandelt. Blutbild 28 % Hb, 3,3 Ery, F. I. 0,42. Anisopoikilocytose, Normoblasten, einzelne Megalozyten, sehr starke Polychromasie und etwas basophile Punktierung. Serum leicht gelblich. Senkung 36/70. Die

Zunge entspricht nicht dem Huntertyp. Über dem Herzen hauchendes systolisches Geräusch. Röntgenbefund lautet: Hiatushernie mit Verdacht auf Carcinoma ventriculi. Magensaftuntersuchung ergibt normale Werte. Blut im Stuhl positiv. Die klinische Schlußdiagnose lautet auf Hiatusbruch mit blutendem Ulcus? Die Bestätigung erfolgte bei der Operation. Es zeigte sich eine blutunterlaufene Incarcerationsstelle an der Schnürfurche, kein richtiges Ulcus. Verengung des Schlitzes durch Naht, schnelle Erholung unter Diätpflege und Eisen.

Bei dem zweiten Falle handelte es sich um eine Patientin, die seit ihrem 13. Lebensjahre über Magenbeschwerden, Schmerzen im Oberbauch, Verdauungsträgheit und Appetitlosigkeit klagte. In letzter Zeit Verschlimmerung. Äußerlich Morbus Biermer. Hb 30 %, Ery 3,86, F. I. 0,4. Behandlung mit Leber. Später wird röntgenologisch eine Hiatushernie nachgewiesen. Auf Behandlung mit Diät und Eisen bessert sich der Hb-Gehalt schnell. Keine Operation wegen des Alters.

Bei einem 43jährigen Manne, der seit 5 Jahren über Schwäche, Abmagerung und zunehmende Blässe klagte, wurde ebenfalls eine Hiatushernie mit Verdacht auf blutendes Ulcus festgestellt, nachdem er über längere Zeit mit Leber behandelt war. Der Patient verließ aus finanziellen Gründen die Klinik, ohne daß die Blutungsquelle sicher festgestellt war.

Bei dem vierten Patienten ergab die Operation ein großes Ulcus callosum am Schnürring.

Die letzte Kranke war zur Behandlung wegen Herzverfettung in ein Bad geschickt worden. Schließlich ergab die röntgenologische Untersuchung einen Hiatusbruch mit Ca ventriculi.

Lorenz stellte auf dem Röntgenologenkongreß 1921 einen Fall von Hernia diaphragmatica dextra congenita paroesophagea vor, der stark ausgeblutet war. Der Patient konnte nach zwei Jahren nachuntersucht werden und bot dasselbe Bild. Der Magen war zweigeteilt, der orale Teil befand sich rechts vom Herzen neben dem Oesophagus. Die bei der ersten Untersuchung festgestellte Nische war nicht mehr da. Lorenz ist der Ansicht, daß es infolge der Einengungen im Foramen oesophageum zu Venen-

stauungen kommt und daß geplatzte Venen die Blutung verursachen.

Haudek berichtete von einem Falle, der als einzige Krankheitserscheinung eine starke Magenblutung aufwies, die sich nach fünfjähriger vollkommener Beschwerdefreiheit wiederholte. Es fand sich eine Zwerchfellhernie, die etwa ein Viertel des oberen Magenteils aufgenommen hatte. Eine Nische hatte man nicht nachweisen können. Hitzenberg hat nach Haudek bei einem Fall von Zwerchfellhernie eine Ulcusnische an der Stelle der Einknikkung gesehen.

Auch variköse Blutungen am unteren Ende des Oesophagus könnten bei incarcerierten Hiatushernien Ursache für Haematemesis sein (Berg).

Zusammenfassend läßt sich sagen, daß Blutungen im Magen-Darm-Kanal bei Zwerchfellbrüchen relativ häufig vorkommen. Bei unserem Patienten sind, wie schon erwähnt, wahrscheinlich Schleimhautulcerationen Quelle der Blutungen. Die periodisch auftretenden Anfälle sind als vorübergehende Einklemmungen zu deuten. Hierbei kommt es zu venösen Stauungserscheinungen mit Blutaustritten, die die Ursache für Haematinerbrechen sind.

Die von Geburt an bestehenden Atembeschwerden wurden als Asthma gedeutet. Sicherlich besteht bei dem Jungen eine gewisse Allergie, die sich bei ihm manifestiert im Säuglingsekzem, der Eosinophilie und dem Serumschock. Daß aber auch die Hiatushernie für die Dyspnoe mit verantwortlich ist, kann man meiner Meinung nach nicht von der Hand weisen. Die Atemnot läßt sich bei größeren Brüchen aus mechanischen Momenten folgendermaßen erklären: durch die Verdrängungen seitens der Hernie steht der Thorax in Inspirationsstellung. Die Lunge kann sich bei der Einatmung nicht genügend ausdehnen, da bei jedem Atemzug ein Sog auf die Hernie ausgeübt wird, die ihrerseits heraufrückt und die nötige Entfaltung der Lunge verhindert. (Bronzianigo.) Der geschilderte Anfall, bei dem das Atemgeräusch links teils aufgehoben, teils stark abgeschwächt war, läßt an eine vorübergehende Bronchuskompression denken.

Weitere Symptome, die bei Kindern angegeben werden, fehlen in unserem Fall. Diese Beschwerden erstrecken sich bei größeren Kindern vorwiegend auf den Magen-Darm-Kanal. Appetitlosigkeit, starkes Druck- und Völlegefühl nach dem Essen sind häufige Klagen und Ursache für Erbrechen. Die Kinder nehmen aus Angst vor kommenden Beschwerden wenig Nahrung zu sich, und so kommt es zur Unterernährung, mangelhaftem Gedeihen und Gewichtsabnahme. Lauenstein berichtet uns von einem Kinde, das nach der Nahrungsaufnahme besonders unter dem Völlegefühl zu leiden hatte, weil es nach Angabe der Eltern nicht aufstoßen konnte.

Die Diagnose der Zwerchfellhernien auf Grund klinischer Untersuchung begegnet großen Schwierigkeiten. Von den 27 von Greenwald und Steiner mitgeteilten Fälle, die intra vitam erkannt wurden, wurden nur sechs durch die klinische, die übrigen durch röntgenologische Untersuchungsmethoden diagnostiziert. Physikalische Symptome sind nur bei großen voluminösen, mehr an der Peripherie gelegenen Brüchen zu erwarten. Mittlere und kleinere Hernien bleiben meist ohne physikalischen Befund. Perkutorisch weist man zuweilen Tympanie oder Dämpfung je nach Größe und Füllung des hernierten Magens nach. Die Auskultation ergibt Verminderung oder Aufhebung des Atemgeräusches, teils mit amphorischem, teils mit metallischem Beiklang. Reiss führt diesen Wechsel der Klangphänomene an und zeigt, daß sie für die Differentialdiagnose gegen Sero- oder Pyopneumothorax von großer Bedeutung sind. Gleichbleibender auskultatorischer und perkutorischer Befund spricht für Pneumothorax, wechselnder für Zwerchfellhernie. In manchen Fällen konnten über den Thorax Darmgeräusche nachgewiesen werden (Unshelm). Häufig war über dem Herzen ein systolisches Geräusch zu hören, das mit der Abknickung der großen Gefäße im Zusammenhang stehen soll (Eppinger). Greenwald und Steiner sehen hierin zusammen mit Cyanose und ängstlichem Wimmern ein Hauptsymptom für Zwerchfellhernie bei Neugeborenen. Kinder mit angeborenem Herzvitium sollen im Gegensatz dazu auffallend ruhig sein (Lauenstein).

Bei den häufig geringen physikalischen Befunden der Hiatusbrüche ist die röntgenologische Diagnosestellung die einzig sichere. „Hiatusbrüche haben wir eigentlich erst durch die Röntgenologie kennen gelernt." Ihre Diagnostik nennt Eppinger „die Domäne des Röntgenverfahrens". Für die Diagnose der Hiatushernie hat H. H. Berg folgende röntgenologische Kriterien aufgestellt.

1. Der Nachweis eines mit Magenschleimhautfalten ausgekleideten Abschnittes des Verdauungsrohres oberhalb des Zwerchfellschlitzes.

2. Der Nachweis der unteren Oes.(Cardia)-Enge getrennt und oberhalb der Hiatusenge.

3. Die Verkürzung des intraabdominalen Magenabschnittes um den prolabierten Betrag evtl. mit entsprechender Verlängerung bzw. Schlängelung des supradiaphragmatischen Verdauungsrohres.

4. Beim dauernd ausgestülpten Bruch ist häufig eine Luftblase neben oder hinter dem Herzen zu sehen.

In unserem Falle konnte eindeutig der röntgenologische Nachweis der Hiatushernie erbracht werden. Die blasenähnliche Verschattung auf dem ersten Röntgenbild ließ schon den Verdacht auf einen Zwerchfellbruch aufkommen. Bei der Durchleuchtung sollen sich diese Blasen bei der Inspiration vergrößern, bei der Exspiration verkleinern (Reich). Eine Erklärung findet er hierfür in der physikalischen Einwirkung auf den Bruch durch den wechselnden Druck in der Brusthöhle. Bei der Aufnahme mit Kontrastbrei füllte sich dann auch die Blase sehr schön mit dem Kontrastmittel und bestätigte den Verdacht.

Die Differentialdiagnose wird immer von der Art der Beschwerden und dem Untersuchungsbefund abhängen (Bering). Bei perkutorischen und auskultatorischen Befunden wurden in erster Linie Pleuritis, Empyem und Pneumothorax diagnostiziert. Ein von Reiss mitgeteilter Fall wurde punktiert, bis schließlich in der Klinik die Krankheit geklärt wurde. Bokay punktierte ein Kind und aspirierte Milch, trotzdem wurde die richtige Diagnose nicht gestellt. Sogar Heilstättenbehandlung wegen Lungentuberkulose wird beschrieben (Truesdale).

Bei Säuglingen mit erheblicher Cyanose werden gern Herzfehler, Asphyxien infolge von Hirnblutungen oder Atelektasen diagnostiziert, Einklemmungserscheinungen als Invagination gedeutet (Bonzianigo). Magen- und Darmsymptome wurden für Ulcera ventriculi oder unklare Dyspepsien gehalten. Bei Hiatushernien mit Blutungsanaemien sah man häufig nur diese und behandelte sie als haematologische Erkrankungen. Von den fünf von Schilling mitgeteilten Fällen wurden drei als Morbus Biermer behandelt, der fünfte Patient unter der Diagnose Herzverfettung in ein Bad geschickt. Cysten jeglicher Art (Echinokokken, Dermoide, intrapulmonale und intrapleurale) sind auszuschalten. Ganz besondere Schwierigkeiten sollen in differentialdiagnostischer Hinsicht Tumoren bereiten, von welchen Thoraxorganen sie auch ausgehen (Lauenstein). Die Abgrenzung von den übrigen Zwerchfellhernien ist ebenfalls wichtig. Obwohl bei den Hiatusbrüchen meist nur der Magen herniert ist, bei den übrigen recht häufig noch andere Organe beteiligt sind, muß man durch die Lage des Oesophagus zum Magen feststellen, ob der Hiatus die Durchtrittsstelle für den Bruch darstellt. Bei der Relaxatio diaphragmae mit der hohen Lage des Magens und Dickdarms ist die subdiaphragmatische Lage der Magenblase differentialdiagnostisch zu verwerten. Lauenstein weist noch aus persönlicher Erfahrung darauf hin, daß sich gelegentlich einmal eine Colonschlinge über die Leber legen und eine Zwerchfellhernie vortäuschen kann. Hat man auf Grund des klinischen Befundes den Verdacht, daß eine im Röntgenbild erkennbare rundliche Aufhellung oder Verschattung zum Verdauungstraktus gehört, so kommen nach Unshelm differentialdiagnostisch in Frage: das tiefsitzende epiphrenische Oesophagusdivertikel, eine angeborene kugelförmige Erweiterung des unteren Abschnittes der Speiseröhre und divertikelartige Vorbuchtungen des Zwerchfells bzw. partielle Zwerchfellrelaxationen in der Nähe des Hiatus oesophageus.

In unserem Falle ließ sich nach Auftauchen des Verdachtes eine Hiatushernie eindeutig nachweisen.

Die operative Behandlung der Zwerchfellbrüche hat eine hohe Mortalität. Nach Schönbauer und Warkany beträgt sie

54%, bei Säuglingen sogar 80%. Die Erfolge bei Hiatushernien sind wesentlich besser. Von den elf von Greenwald und Steiner aufgeführten operativen Fällen waren vier Hiatusbrüche, von denen nur ein Kind starb. Trotz der sicher nicht ungefährlichen Operation nimmt diese Behandlung die erste Stelle ein. Schönbauer und Warkany fordern trotz hoher Sterblichkeit möglichst frühzeitige Operation und nicht erst zu warten, bis sich Verwachsungen gebildet haben oder akute Komplikationen die Prognose noch verschlimmern.

Die konservative Behandlung hat darin zu bestehen, die quälenden Symptome zu beseitigen und Komplikationen zu vermeiden. Sie kommt nur dann in Frage, wenn eine Gegenindikation zur Operation gegeben ist. Mahlzeiten müssen in kleinen Portionen genommen, größere Flüssigkeitsmengen vermieden werden, um nicht durch Überfüllung des hernierten Magens eine Passagehinderung zu provozieren. Der Stuhlgang ist durch Diät zu regeln. Zur Vermeidung von Obstipation sind milde Laxantien zu verordnen. Überhaupt sind alle Momente, die zur Erhöhung des intraabdominellen Druckes führen, zu beseitigen. Unshelm empfiehlt noch die Anwendung antispasmodischer Mittel.

Zusammenfassung.

Es wird berichtet von einem Fall von Hernia diaphragmatica hiatus oesophagei bei einem sechsjährigen Kinde mit zeitweise lebensbedrohender Anaemie.

An Hand der Literatur wird auf die Symptomatik und Blutungsursachen in dem Magen-Darm-Kanal bei Hiatushernien eingegangen.

Weiter wird ein Überblick über die klinische und röntgenologische Diagnosestellung gegeben und auf die differentialdiagnostischen Schwierigkeiten hingewiesen.

Literatur.

Akelund: Der Hiatusbruch. Fortschr. f. Röntgenstr. Bd. 34. Kongreß 17, 1926.

Ankerhold, Hellner: Kongenitale Zwerchfellhernien. Arch. d. Kinderheilkunde 93, S. 103.

Aschoff: Lehrbuch der Pathologie. Allgem. u. Spez. Teil. 1936.

Bering, Heinr.: Die Hiatushernien. Erg. d. inn. Med. u. Kinderheilkde. 53. 1937.

Berg: Zitiert nach Berg und Unshelm.

Bokay: Zitiert nach Reiss.

Bonzianigo, Curzio: Zur klinischen Diagnose der Zwerchfellhernien beim Säugling. Zs. f. Kinderheilkde. 50, 252. 1930.

Eppinger: Zitiert nach Bering, Lauenstein, Unshelm.

Greenwald und Steiner: Diaphrag. Hernia in Infancy and in Childhood nach Bering, Unshelm und Lauenstein.

Goede: Beitrag zur Zwerchfellhernie mit Bericht eines beobachteten Falles von Hernia paroesophagea. Inaug.-Diss. Jena 1933.

Haudek: Der Hiatusbruch. Fortschr. f. Röntgenstr. Bd. 34, Kongreß 17, S. 114. 1926.

Heller, O., u. Low-Beer: Zur Frage der angeborenen Zwerchfellhernie. Kinderärztliche Praxis 461—66. 1937.

Kienböck: Über Zwerchfellhernien bei Kindern. Fortschr. f. Röntgenstr. 21, H. 4.

— Über Magengeschwüre bei Hernie und Eventratio diaphrag. Fortschr. f. Röntgenstr. 1914.

Knothe: Hiatushernien. Dtsch. med. Wschr. 1932, 609.

Lauenstein: Zur Symptomatologie und Diagnostik der Zwerchfellhernien im Säuglings- und Kindesalter. Z. Kinderheilkde. 54, 117. 1933.

Lorenz: Der Hiatusbruch. Fortschr. f. Röntgenstr. 1926, Bd. 34, Kongreß 17.

Reich: Zur Kasuistik der Zwerchfellhernie. Fortschr. f. Röntgenstr. 30, 305.

Reiss: Hernia diaphrag. beim dreijährigen Kinde. Jb. d. Kinderheilkde. 77, 550. 1913.

Schönbauer u. Warkany: Zur Frage der Behandlung angeborener diaphrag. Hernien. Z. Kinderheilkde. 50, 125.

Schilling: Über Blutung bei paroesophagealen Hernien. Dtsch. med. Wschr. 1933, 1, 247.

Unshelm: Hernia oesoph. beim Kinde. Mtschr. d. Kinderheilkde. 51, 94, 1932.

Eppinger, Gaedekens, Loder u. Truesdale zit. nach Bering.

Lebenslauf.

Am 27. Januar 1914 wurde ich als dritter Sohn des Bauern Joseph Beckmann und dessen Ehefrau Karoline, geb. Fassauer, in Neuendorf, Kreis Worbis, geboren. Von Ostern 1924 besuchte ich das humanistische Gymnasium in Duderstadt und legte dort Ostern 1935 die Reifeprüfung ab. Vom März 1926 bis Ostern 1928 mußte ich wegen Krankheit den Schulbesuch unterbrechen. Im S. S. 1936 begann ich mein medizinisches Studium an der Universität Göttingen und bestand hier nach fünf Semestern die ärztliche Vorprüfung. Nach dem W.S. 1938/39 in Berlin kehrte ich nach Göttingen zurück. Das erste Trimester belegte ich an der Universität Leipzig und kehrte danach abermals nach Göttingen zurück. Im Sommer 1940 bestand ich nach 10 Studienhalbjahren das medizinische Staatsexamen.